Recension des pratiques de retraitement des sondes d'échographie endocavitaires au service de radiologie-imagerie. Sommes nous-conformes?

Par Valérie DesRosiers, Conseillère en prévention et contrôle des infections

Centre intégré de santé et de services sociaux de l'Outaouais Québec

Dans le cadre du DESS en PCI

UDS Université de Sherbrooke

PROBLÉMATIQUE DU RETRAITEMENT

Imagerie médicale (IM) : secteur « oublié » ?

- Activités de retraitement DÉCENTRALISÉES
- Priorités PCI : unités de soins, éclosions et plutôt dans les secteurs qui hébergent de la clientèle
- Méconnaissance des interventions invasives et des risques en IM

Sondes endocavitaires (SEE)

- Dispositifs médicaux (DM) **SEMI-CRITIQUE** (classification de Spaulding)
- DM technologiques, sophistiqués et complexes à retraiter
- Utilisation répandue : IM, urgences, obstétrique-maternité, gynécologie, oncologie, etc.

Risque de transmission d'infection nosocomiale

- **Risque** de transmission d'infection estimé entre 1 à 6 % (Leroy et al., 2014)
- Preuve difficile à obtenir puisque la clientèle est principalement ambulatoire
  Leroy et al. (2014), M'Zali et al. (2014), Koibuchi et Taniguchi (2013), Hamm, Combs et Davidson (2020), Casalegno et al. (2012), Scott et al. (2018)

Processus de retraitement COMPLEXE

- Désinfection de HAUT NIVEAU (DHN)
- CERDM (INSPQ, 2016) : dénombre HUIT ÉTAPES DE RETRAITEMENT
- Chaque étape doit être parfaitement exécutée pour garantir l'efficacité et la réussite de la DHN
- Respecter les indications de TOUS les fabricants
- Responsabilité du retraitement est remise aux

Sondes d'échographie pour usage endocavitaire

Type de contact	Lieu du retraitement		Étapes de retraitement
Muqueuses intactes	Salle d'examen		1. Prénettoyage • retirer la gaine de protection et la jeter; • enlever l'excès de gel à ultrason; • essuyer les surfaces du DM incluant le cordon avec une lingette prénumectée[1]; • laisser agir la solution désinfectante le temps recommandé[1]; • rechercher toute trace d'irrégularité de surface sur le DM par une inspection visuelle; • confiner et transporter le DM à l'aire de décontamination; • nettoyer/désinfecter l'appareil et le support une fois par semaine, plus souvent si souillures visibles ou contamination potentielle.
	Zone de retraitement de l'unité de retraitement satellite ou l'URDM	Local souillé	2. Nettoyage • immerger le DM jusqu'au point d'immersion recommandé[1] dans la solution détergente[1]; • nettoyer les surfaces du DM; • laisser agir la solution détergente le temps recommandé[1]. 3. Rinçage initial • immerger le DM dans de l'eau fraîche; • retirer le DM de l'eau de rinçage; • assécher le DM; • nettoyer et désinfecter l'évier.
		Local propre	4. Désinfection Automatisée • placer le DM dans l'appareil de désinfection[1]; • programmer le cycle recommandé; • surveiller le bon déroulement du cycle. Une fois le cycle complété, l'opérateur doit apposer ses initiales sur la charte. Manuelle • immerger le DM jusqu'au point d'immersion recommandé[1] dans la solution désinfectante de haut niveau[1]; • veiller au contact de la solution désinfectante avec les surfaces extérieures; • laisser le temps requis[1]. 5. Rinçage final DHN manuelle • immerger le DM dans un bassin rempli d'eau[2-1]. 6. Séchage et inspection • essuyer les surfaces du DM. 7. Rechercher toute trace d'irrégularité de surface s[illegible] visuelle.
		Local d'entreposage	8. Entreposage • placer le DM dans un contenant fraîchement dési[illegible] adéquate prévu exclusivement à cette fin et bien [illegible]

1. Se référer aux instructions du fabricant.
2. Eau stérile ou exempte de bactérie (p. ex., eau obtenue par filtration submicronique).

Sonde endovaginale (SEV)

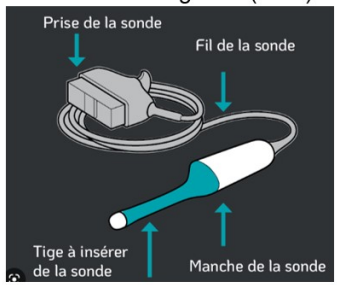

Source : Désinfection de haut niveau des sondes d'échographie endovaginales. : Tristel France

Sonde d'échographie transoesophagienne (ETO)

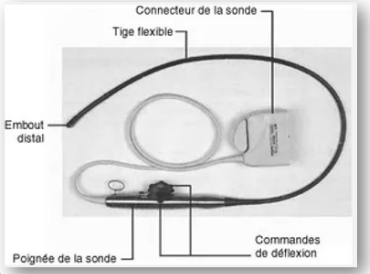

Source : 3: Échocardiographie transœsophagienne | Medicine Key (clemedicine.com)

PROJET

Explorer et comparer les pratiques de retraitement des sondes endocavitaires (SEE) du service d'échographie, à celles recommandées

- ◊ **OBSERVER** les pratiques
- ◊ **COMPARER** pratiques et littérature/guides/normes
- ◊ **FORMULER DES RECOMMANDATIONS**
- ◊ Amorcer une processus d'amélioration continue
- ◊ Sensibiliser équipe PCI

MÉTHODOLOGIE

Modèle conceptuel des connaissances à la pratique (Knowledge to Action)

Recension des écrits scientifiques et de la littérature sur le sujet

Outils : grilles d'observation des pratiques terrain **générales** (volet organisationnel du retraitement), **lieux physiques** et **pratiques de retraitement** (élaborées à partir documents du CERDM— voir CODE QR)

Analyse et comparaison des meilleures pratiques théoriques aux pratiques cliniques

Bilan et recommandations

RÉSUMÉ DES RÉSULTATS

Certains éléments sont conformes

NON-CONFORMITÉS regroupés en enjeux

ORGANISATIONNELS :

- ◊ Programme d'assurance-qualité
- ◊ Documentation d'encadrement des pratiques
- ◊ Formation
- ◊ Lieux physiques inadéquats

PRATIQUES DE RETRAITEMENT :

- ◊ Enjeux de retraitement SEV < ETO
- ◊ **ETO** = failles, à chaque étape du retraitement

CONTAMINATION CROISÉE

- ◊ Items ou surfaces non nettoyés ni désinfectés
- ◊ Lieux physiques inadaptés
- ◊ Qualité de l'eau du rinçage final
- ◊ Entreposage inadéquat

IMPACTS ET LEÇONS PCI

Rapport et présentation des observations et des recommandations au CISSS

Partenariat clinique multidisciplinaire (PCI, URDM, RI, GBM)

Recommandations transmises en cours de projet pour éviter « mauvaises surprises »

Miser sur la visite d'agrément - Norme CSA Z134-18

Outils du CERDM (INSPQ, 2016) conforme aux meilleures pratiques de retraitement des SEE

Plan d'action CISSS en production

Amélioration des pratiques

Infections nosocomiales évitées!

Leçons pour la PCI :

- ◊ Revoir les pratiques de retraitement décentralisées
- ◊ Petit projet→ potentiel d'impact
  - ∗ 194 ETO et 575 SEV/12 mois dans ce service IM
  - ∗ Multiplié par le nombre de services IM et le nombre de services utilisateurs de SEE
- ◊ Évaluation du risque - parfois pas si évident
- ◊ Partager l'expérience

Merci Véronique Morrissette (cheffe service PCI CISSSO), Dave Levesque-Plante (chef service imagerie médicale, CISSSO), Geneviève Campbell (superviseure de stage, UdS), AIPI